



IMAGEN DEL MES

Fiebre y dolor en la cadera derecha tras la colocación de endoprótesis biliar

Álvaro Sanz, Alba Puente*, Marta Orozco y Elvira Morán

Sección Oncología Médica, Hospital Universitario del Río Hortega. Valladolid, España

Recibido el 16 de julio de 2020

Aceptado el 7 de septiembre de 2020

Sanz A, Puente A, Orozco M, Morán E. Fiebre y dolor en la cadera derecha tras la colocación de endoprótesis biliar. *Med Paliat.* 2021;28:131-132

Mujer de 79 años. Había sido diagnosticada 18 años antes de carcinoma de mama estadio T1N0 y tratada con quimioterapia y radioterapia. Hace siete años se le reseccó un carcinoma de colon T2N0. A los cuatro años presentó recidiva hepática y pulmonar que fue susceptible de cirugía en ambas localizaciones. Recibió posteriormente quimioterapia complementaria. Ocho meses antes del proceso actual se detectó la presencia de una metástasis hepática no quirúrgica y asintomática. De acuerdo con la paciente se decidió mantener una actitud expectante con controles periódicos.

Ingresó en Digestivo por ictericia obstructiva tumoral que mejoró tras esfinterotomía e inserción de una prótesis biliar plástica. Ocho días más tarde acudió a Urgencias por fiebre de 39 °C, diarrea y dolor abdominal, referido sobre todo a hipocondrio derecho y en cadera derecha. Se apreciaba edema en la cadera y en la raíz del muslo derecho. En la analítica se encontró leucocitosis y elevación de la proteína-C reactiva. Con antibioterapia parenteral la fiebre mejoró.

En la TAC se encontró que el tramo más distal del catéter de drenaje biliar perforaba el duodeno hacia la región retroperitoneal derecha, donde se apreciaba una colección

abscesificada con aire en su interior que se extendía por el psoas hasta la raíz e incluso el tercio medio del muslo derecho, donde disecaba los planos musculares (Figura 1).

Se descartó una intervención quirúrgica urgente. Mediante endoscopia se apreció que la prótesis biliar plástica había migrado parcialmente hasta llegar a perforar la pared contralateral del duodeno. La ecoendoscopia mostró una colección retroperitoneal de gran tamaño. Con inyección de contraste se confirmó que se prolongaba desde la segunda porción duodenal hasta la pelvis. Se insertó un catéter nasocavitario que permitió comenzar a drenar el contenido del absceso. La paciente falleció al cabo de cinco días tras un cuadro brusco de deterioro físico e insuficiencia respiratoria.

Los pacientes con cáncer avanzado pueden presentar complicaciones agudas en su evolución. El manejo de dichas complicaciones debe adecuarse a la situación paliativa del paciente.

La colangiopancreatografía retrógrada endoscópica (CPRE) es una técnica intervencionista que se realiza de manera frecuente en pacientes oncológicos para paliar los cuadros de obstrucción biliar tumoral. Sin embargo, como sucede

*Autor para correspondencia:

Alba Puente García

Servicio de Oncología Médica, Hospital Universitario del Río Hortega. c/ Dulzaina, n.º 1. 47012, Valladolid, España

Correo electrónico: albapuentegarcia@gmail.com

DOI: [10.20986/medpal.2021.1194/2020](https://doi.org/10.20986/medpal.2021.1194/2020)

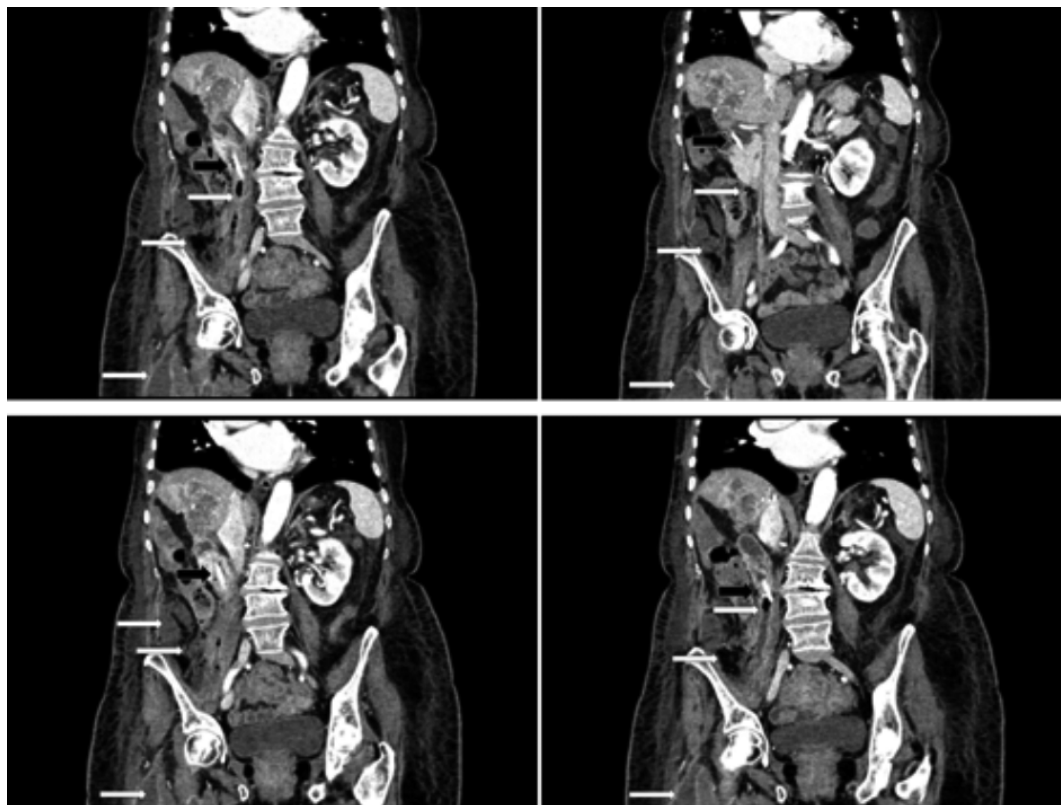


Figura 1. Se presenta la reconstrucción mediante TAC de cuatro cortes coronales sucesivos en que se aprecia la endoprótesis biliar (flecha negra) y el absceso retroperitoneal derecho adyacente al psoas y que desciende hasta el muslo derecho.

con cualquier medida intervencionista, aunque tenga intención paliativa no está exenta de riesgos. Entre las complicaciones graves asociadas a CPRE se describen sangrado o infección. También se encuentra (las menos) entre ellas la perforación digestiva, que se describe en el 0,3 a 2,1 % de los procesos¹ y que puede asociarse a una mortalidad que en algunas series llega a ser superior al 20 %², en función de la situación del paciente. En esta paciente, la perforación provocó un absceso en el psoas³ que fue descendiendo por el retroperitoneo hasta la región pélvica e incluso el muslo derecho⁴. Los síntomas clásicos de los abscesos de psoas se definen como una triada⁵: fiebre, dolor lumbar y cojera, sin embargo, la clínica no suele ser tan clara ni tan evidente en la práctica diaria.

De ordinario, el manejo de la perforación inducida por CPRE es quirúrgico, pero también, en función de la gravedad, se puede plantear inicialmente un tratamiento conservador que, en algunos casos, puede ser suficiente⁶, sobre todo en perforaciones periampulares o del árbol biliar. Una de las alternativas a la cirugía abierta es el drenaje endoscópico⁷. En este caso se optó por un manejo conservador con drenaje endoscópico que se mostró eficaz de inicio, si bien la paciente falleció a los pocos días por un cuadro respiratorio agudo.

BIBLIOGRAFÍA

1. Armas Ojeda MD, Ojeda Marrero V, Roque Castellano C, Cabrera Marrero JC, Mathías Gutiérrez MP, Daniel Ceballos Santos D, et al. Perforaciones duodenales tras colangiopancreatografía retrógrada endoscópica. *Cir Esp.* 2015;93:403-10.
2. Yu DW, Hong MY, Hong SG. Endoscopic treatment of duodenal fistula after incomplete closure of ERCP-related duodenal perforation. *World J Gastrointest Endosc.* 2014;6:260-5.
3. Mallick IH, Thoufeeq MH, Rajendran TP. Iliopsoas abscesses. *Postgrad Med J.* 2004;80:459-62.
4. Zhou Z, Song Y, Cai Q, Zeng J. Primary psoas abscess extending to thigh adductors: case report. *BMC Musculoskelet Disord.* 2010;11:176.
5. Shields D, Robinson P, Crowley TP. Iliopsoas abscess--a review and update on the literature. *Int J Surg.* 2012;10:466-9.
6. Mateo Retuerta J, Chaveli Díaz C, Goikoetxea Urdiain A, Sainz Villacampa B, Sara Ongay MJ, Íñigo Noain JJ. Perforaciones post colangiopancreatografía endoscópica retrógrada (CPRE). Manejo quirúrgico. *An Sist Sanit Navar.* 2017;40:145-51.
7. Wu PH, Chen JH, Chu KE. Successful Endoscopic Management of Double Iatrogenic Perforations Induced by Endoscopic Retrograde Cholangiopancreatography and Computed Tomography-Guided Colon Drainage. *Case Rep Gastroenterol.* 2019; 13:1-5.