

LA IMAGEN DEL MES

Lesión tumoral de rápido crecimiento

Rapidly growing tumor lesion



José Luis Agudo-Mena^{a,*}, María Teresa López-Villaescusa^b,
Eva María García-Atienza^c y María del Carmen Ortiz-Martínez^d

^a Servicio de Dermatología, Complejo Hospitalario Universitario de Albacete, Albacete, España

^b Servicio de Dermatología, Hospital General de Almansa, Almansa, Albacete, España

^c Gerencia de Atención Integrada, Centro de Salud Zona VIII, Albacete, España

^d Unidad de Medicina Paliativa, Complejo Hospitalario Universitario de Albacete, Albacete, España

Mujer de 83 años con antecedentes personales de obesidad mórbida, diabetes mellitus tipo II, hipertensión arterial y leucemia mieloide crónica en remisión. Consultó por una lesión ligeramente dolorosa y de crecimiento progresivo de 6 meses de evolución en cara lateral externa del muslo izquierdo. La exploración física mostró una tumoración ulcerada eritemato-violácea de 7 cm asentada sobre una placa violácea de 15 cm de tamaño, con base infiltrada e indurada a la palpación, junto a linfedema bilateral acompañante en ambos miembros inferiores (figs. 1 y 2).

El estudio histopatológico de la lesión reveló una proliferación dérmica de vasos anastomosados y tapizados por endotelio de aspecto pleomórfico con abundantes mitosis, con positividad frente a p53, CD31 y CD34 y negatividad para S100 y citoqueratinas; con lo que se confirmó el diagnóstico de angiosarcoma. Se realizó una tomografía computarizada (TC) que descartó afectación a distancia. Tras ser evaluada por un comité multidisciplinar de nuestro hospital se desestimó tratamiento quirúrgico a causa de la extensión de la lesión, rechazando la paciente el uso de quimioterapia y radioterapia de forma paliativa.

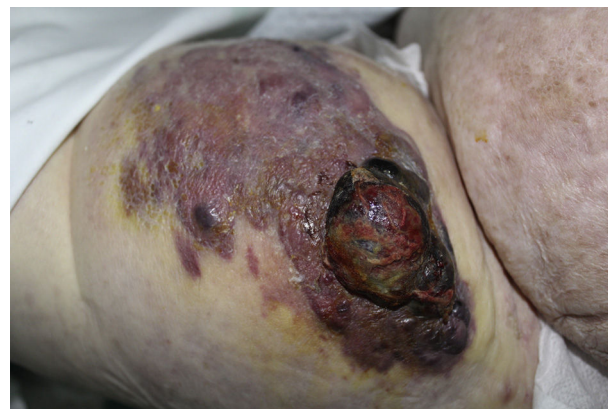

Figura 1 Tumoración de gran tamaño en cara lateral externa de muslo izquierdo.

A día de hoy se encuentra en seguimiento por la unidad domiciliaria de cuidados paliativos de nuestro centro, siendo las premisas principales en cuanto al tratamiento el control sintomático y la mejoría de la calidad de vida. Por un lado, a través de curas locales diarias con sulfadiazina argéntica y posterior cobertura con un apósito de contacto lípido-coloide flexible. Para el control sintomático del dolor y de

* Autor para correspondencia.

Correo electrónico: agudo.mena@gmail.com (J.L. Agudo-Mena).

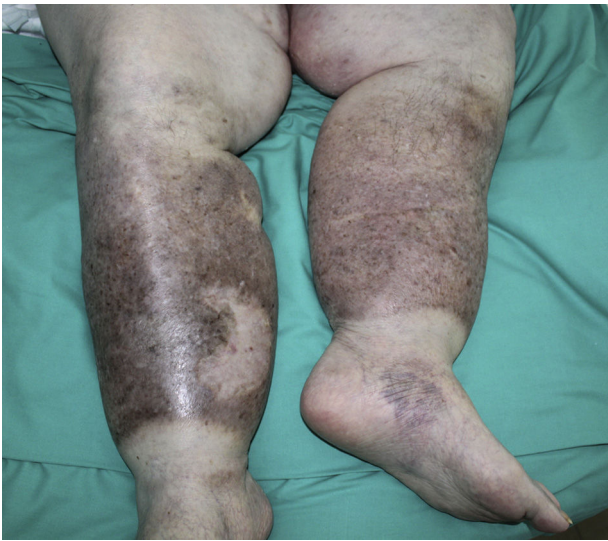


Figura 2 Linfedema bilateral acompañante en ambos miembros inferiores.

las parestesias acaecidas en las últimas semanas, la paciente recibió tratamiento con fentanilo transdérmico 50 µg/72 h, gabapentina 600 mg/8 h y rescates con sulfato de morfina (Oramorph® solución 2 mg/ml) 2 ml, precisando entre 2 y 3 dosis extras al día.

Comentario

El angiosarcoma es un tumor de origen endotelial, de comportamiento agresivo y con elevada capacidad metastásica^{1,2}. Su localización más frecuente es la cara y el cuero cabelludo en los pacientes ancianos³. El angiosarcoma desarrollado sobre un miembro con linfedema crónico o

síndrome de Stewart-Treves es una complicación infrecuente, que se presenta generalmente en el brazo tras mastectomía y/o radioterapia por un cáncer de mama^{3,4}. La presentación de un angiosarcoma sobre un linfedema primario es un hecho extremadamente infrecuente.

De pronóstico ominoso, no existe un tratamiento estandarizado para el manejo de este tipo de neoplasias. El tratamiento de elección es quirúrgico, seguido de radioterapia adyuvante a dosis elevadas (> 50 Gy)^{1,2,5}. La quimioterapia, la radioterapia o los nuevos fármacos biológicos con actividad antiangiogénica (bevacizumab y sorafenib) forman parte del arsenal terapéutico que podremos utilizar en estos pacientes, sobre todo en aquellos en los que la cirugía no es posible, con resultados muy variables¹⁻⁵. Cuando los tratamientos previos no son una opción, los cuidados paliativos cobran mayor relevancia, tanto para el paciente como para los familiares más allegados, permitiendo obtener un adecuado control sintomático y una mejoría en la calidad de vida de nuestros enfermos.

Bibliografía

1. Nespereira-Jato MV, Peña-Panabad C, Quindós-Varela M, García-Silva J. Angiosarcoma irreseccable tratado con bevacizumab y paclitaxel. *Actas Dermosifiliogr.* 2014;105:520-2.
2. Young RJ, Brown NJ, Reed MW, Hughes D, Woll PJ. Angiosarcoma. *Lancet Oncol.* 2010;11:983-91.
3. Sánchez-Medina MT, Acosta A, Vilar J, Fernández-Palacios J. Angiosarcoma en linfedema crónico (síndrome de Stewart-Treves). *Actas Dermosifiliogr.* 2012;103:545-7.
4. Armengot-Carbó M, Roca-Estellés MJ, Quecedo-Estébanez E, Gimeno-Carpio E. Angiosarcoma cutáneo tras radioterapia por cáncer de mama. *Actas Dermosifiliogr.* 2012;103:557-9.
5. Cui L, Zhang J, Zhang X, Chang H, Qu C, Zhang J, et al. Angiosarcoma (Stewart-Treves syndrome) in postmastectomy patients: Report of 10 cases and review of literature. *Int J Clin Exp Pathol.* 2015;8:11108-15.